Aus der 1. med. Klinik der Charité.
Stellvertretender Direktor: Prof. Dr. V. Schilling.
Leiter der Röntgenabteilung: Prof. Dr. Cramer.

Über Divertikel und Ulcus an der großen Curvatur des oberen Magens

(5 Abbildungen).

Inaugural-Dissertation

zur

Erlangung der medizinischen Doktorwürde

an der

Friedrich-Wilhelms-Universität zu Berlin.

Vorgelegt von

Helmut Engels

aus

Berlin.

Tag der Promotion: 26. Mai 1934.

Gedruckt mit Genehmigung
der Medizinischen Fakultät der Universität Berlin

Dekan: Prof. Dr. Gocht
Referent: Prof. Dr. H. Cramer
Korreferent: Geh. Rat Prof. Dr. v. Bergmann

R. UNIV.
BIBLIOTHEEK
LEIDEN

Hat man die Röntgenuntersuchung als Schlüsselmethode für die Erkennung der Lungenerkrankungen bezeichnet, so kann man das mit gleichem Recht auch für die Erkrankungen des Magens tun, ohne dabei die Klinik vernachlässigen zu dürfen. Trotz der Verfeinerung der klinischen Untersuchungsmethoden bleibt doch immer eine Vieldeutigkeit des Ergebnisses bestehen, ja, das subjektiv, objektiv, chemisch, bakteriologisch Gefundene kann geradezu zu Irrtümern verleiten, man denke dabei an die „Wetterecke" des Abdomens. So hat denn auch z. B. die Beurteilung des Magensaftes erheblich an Wertschätzung verloren.

Hier hat die Röntgenologie den Vorzug, daß sie vielfach, fast in topographisch anatomischer Form, sonst nicht erkennbare Krankheitsprozesse sichtbar macht; ich denke dabei besonders an die Ulcusdiagnose. Betrachtet man die Frühzeit der Röntgenologie und ihre Entwicklung über Haudek bis zur Schleimhautdiagnostik, dann sieht man den gewaltigen Fortschritt und erkennt die Handhaben, die gerade die Röntgenmethode uns in einem Ausmaß gibt, wie sie in anderen Methoden nicht liegen, besonders auch hinsichtlich der Behandlungsindikation. Hatte man früher die Diagnose Ulcus gestellt, so kannte man damit doch nicht seinen Charakter, Sitz, Größe, konnte sich keine Vorstellung über etwa drohende Gefahr machen. Aber auch die Röntgenologie ist keine Allmethode, und Sichtbares kann trotzdem zu falschen Schlüssen führen. Es entsteht z. B. eine Schwierigkeit dadurch,

daß die am meisten beweisende Ulcusveränderung am Mag — die Nische — sich manchmal von einem Divertikel nic unterscheiden läßt, worauf besonders Schinz, Palugyay, Albrecht, hinweisen.

Zunächst einige für den später anzuführenden Fall notwendige Bemerkungen über Divertikel. Zu Differenzialdiagnose Ulcus-Divertikel werden von Koppenstein für Divertikel die typische Lokalisation und die glatten Konturen angeführt. Er unterscheidet im allgemeinen funktionelle und organische Divertikel. Die funktionellen werden jedoch von Åkerlund, dem auch die grundlegende Arbeit über die organischen Magendivertikel zu verdanken ist, bestritten. Åkerlund hält die Beobachtungen über die funktionellen Divertikel für Verwechselungen mit Divertikeln der Flexura duodenojejunalis. Dieser Ansicht haben sich jetzt die meisten Forscher angeschlossen.

Betrachten wir die organischen Divertikeln, so können diese wieder eingeteilt werden in erworbene und kongenitale. Die erworbenen stellen ganz seltene Vorkommnisse dar und finden sich wohl nur bei vorher operierten Mägen. Sie sind als durch Narbenzug, im Sinne von Traktionsdivertikeln, entstanden zu denken.

Die wichtigste und häufigste Form bilden die kongenitalen Divertikel. Ihre Hauptlokalisationen sind

a) Hinterwand nahe der kleinen Curvatur etwas unterhalb der Cardia,

b) präpylorisch.

Alle anderen Lokalisationen stellen große Seltenheiten dar.

Was die Genese der Magendivertikel anbetrifft, so glaubt man hinsichtlich der präpylorischen Divertikel an atavistische Erscheinungen auf Grund eines aberrierenden Pankreas-

mes (Koppenstein, Gutzeit). Die cardianahen haben ihren z an einer Stelle, an der sich die Längsmuskulatur teilt und einen Zug gegen die kleine, einen anderen gegen die große Curvatur abgibt. Wir haben hier also eine konstitutionell schwache Stelle der Magenwand, an der durch Anprall von Speisen eine Ausbuchtung im Sinne eines Pulsionsdivertikels entstehen kann (Fleischner, Gutzeit, Brückner).

Erheben sich aber nun Schwierigkeiten in der Differenzialdiagnose Ulcus-Divertikel an einer für beide Veränderungen ungewöhnlichen Stelle, wie es sich in dem Fall verhält, der nachstehend beschrieben wird, so fällt die Unterstützung der Diagnose durch die Lokalisation von vornherein aus. In unserem Falle handelt es sich nämlich um eine von der großen Curvatur ausgehende organische Veränderung. Diese Lokalisation ist für Divertikel nur zweimal in der Literatur beschrieben, und zwar zum ersten Male von Rothbart, dessen Fall jedoch der autoptischen Kontrolle ermangelt, zum zweiten Male von Köntzey.

Bei dem Fall von Köntzey, den auch Schinz in seinem Lehrbuch abbildet, handelt es sich um einen 45jährigen Mann mit jahrelangen Magenbeschwerden. Rö. wurde die Diagnose auf ein penetrierendes Ulcus der großen Curvatur gestellt (kleinapfelgroßes penetrierendes Ulcusnest, dessen Wand und Umgebung glatte Umrisse zeigen; bei aufrechter Haltung Dreischichtung; Druckempfindlichkeit; typische Ulcusanamnese, Blutung). Nach 1½ Jahren Operation: am Bulbus duodeni Ulcus callosum; am untersten Pol der großen Curvatur kleinapfelgroßes Divertikel — Wand nur bestehend aus Mukosa, bindegewebig verdickter Submukosa und Serosa. Mukosa histologisch ohne Anzeichen für akute oder chronische Entzündung —. Da schon eine Pylorusstenose vorhanden war, kann man sich die Entstehung des Divertikels durch den erhöhten Druck ausgelöst vorstellen (Vorwölbung der Schleim-

haut durch kongenitale oder traumatische Muskellücke). D Divertikel stellt sich also hier wieder, wie auch sonst zumei , als ein zufälliger Nebenbefund heraus, nachdem es zunächst irrtümlich als penetrierendes Ulcus diagnostiziert war.

Geht man die Literatur der ja so ungleich häufigeren Ulcera des Magens durch, so findet sich weitaus am meisten der Sitz an der kleinen Curvatur, ungemein selten an der großen. Finsterer und Gläßner haben aus der Literatur bis 1914 36 Fälle der großen Curvatur gesammelt. Von diesen entsprechen aber nur 4 der Pars media des Magens oder dem Uebergang des mittleren in das obere Drittel der großen Curvatur. In der Röntgenliteratur findet sich bis dahin überhaupt kein Fall von penetrierendem Ulcus der großen Curvatur. Finsterer und Gläßner selbst haben nun einen ersten Fall von Ulcus mit Penetration in die Milz beschrieben. In späteren Statistiken, wie sie von David von 1914 bis 1928 gesammelt sind, finden sich bis zu 4,5 % Ulcera an der großen Curvatur (Hauser).

Kummer, von 862 Ulc. 14 = 1,6 % an der großen Curvatur.
Birgfeld, von 311 Ulc. 5 an der großen Curvatur.
Brinton, von 220 Ulc. (Autopsien) 2,4 % an der großen Curvatur.

Brummer, von 380 Ulc. (perfor.) 15 = 4 % an der großen Curvatur.

Sturtewand, Shapiro haben von 120 Magenulcera den Sitz an der großen Curvatur gar nicht erwähnt.

David bringt von 200 operierten Ulcera gastro-duodenalia 2 Fälle an der großen Curvatur und stellt noch aus der Literatur von 1928 24 weitere zusammen. Darunter befinden sich 2 Fälle von Podlaha (1923) und Medanic (1926) mit Penetration in die Milz.

Von großer Bedeutung erscheint auch die Tatsache, auf die zuerst Bauer hinweist, daß die Ulcera an der großen Curvatur zu einem verhältnismäßig großen Prozentsatz eine spez. Aetiologie haben, also keine echten Ulcera peptica sind. David untersuchte seine 24 gesammelten Fälle im Sinne des Bauerschen Gesetzes und fand

41,6 % echte Ulcera peptica,
25 % ohne histologischen Befund,
33,3 % mit spez. Genese (z. B. Verätzung, leukämische Wandveränderungen, Tbc., Schimmelpilzinfektion etc.).

Radojevic bringt eine Statistik von 18 Fällen, von denen 6 sich jedoch histologisch als Ca. erwiesen.

Ulcera an der großen Curvatur mit Penetration in die Milz sind also ganz ungewöhnliche Vorkommnisse. Pathologisch-anatomisch erwähnen sie Aschoff, Kaufmann und Ribbert in ihren Lehrbüchern.

Bevor nun weiter auf differenzial-diagnostische Erörterungen zur Frage Divertikel-Ulcus eingegangen wird, soll zunächst der Fall beschrieben werden, der den Anstoß zu diesen Ausführungen gegeben hat. Bei der Seltenheit einer solchen Beobachtung und den großen Schwierigkeiten in der Beurteilung scheint die Veröffentlichung dieses Falles berechtigt.

23jähriger P. als Achtmonatskind geboren, in ein vollkommenes Haarfell gehüllt.

Familienanamnese o. B.

Bei der Entwicklung Zurückbleiben des Schädelwachstums, der auffallend spitz und klein ist. Dabei herabgeminderter Intellekt bei gutem Gedächtnis. Seit dem 18. Lebensjahr starkes Wachstum der Füße und Hände, die groß und plump werden. Als Kind sehr anfällig gegen Infektionskrankheiten.

Vor 3 Jahren beginnen Klagen über Seitenstiche links und Mattigkeit. Schmerzen in der linken unteren Thoraxhälfte in der Gegend der hintern Axillarlinie. Allmählich zunehmende Blässe und stärkere Beschwerden. Wegen der bestehenden Anämie Behandlung in zwei Krankenhäusern mit Eisen, Arsen und Leber, danach Besserung. Bald jedoch wieder Zunahme der Beschwerden, Mattigkeit, Gewichtsabnahme. Stuhlgang regelmäßig, angeblich ohne besondere Verfärbung.

Status: 1,69 m großer P., Gewicht 48,2 kg. Asthenischer Habitus, Fettpolster minimal, Haut und Schleimhäute anämisch. An Rücken, Armen und Beinen vermehrte Behaarung, Kopf im ganzen klein, schmal, Stirn fliehend. Hände und Füße groß und plump.

Herz und Lungen o. B.

Abdomen: Bauchdecken weich, leicht eindrückbar.

Fraktionierte Magenausheberung: 1. Portion teils von grauer, teils von heller schokoladenartiger Farbe, Benzidin^{++}, mikroskopisch: massenhaft zerfallende Produkte, vereinzelt Erythrozyten, zahlreiche Bakterien, einige Leukozyten.

Säurewerte bis zu 55 freie Salzsäure und 81 Gesamtacidität. Keine sichtbaren Blutkoagula, starke Schleimbeimengungen.

Blut: Senkungsgeschwindigkeit der roten Blutkörperchen: 143 in der 1. und 160 in der 2. Stunde.

Hb. 23 %, Erythroz. 1,84 Millionen. Färbeindex 0,6.

Leukoz. 6200.

Diff. Bild: 6 Eosinoph., 15 Stabk., 51 Segmentk., 27 Lymphoz., 1 Monoz.

Anisozytose, Poikilozytose, Polychr. 6 ‰.

Erythrozyten Resistenzbestimmung:

Spur: 0,5.

Komplett: 0,26.

Röntgenbefund:

Der Oesophagus ergibt keinen pathologischen Befund.

Der erste Schluck Kontrastbrei füllt einen großen, durch Luftgehalt etwas gedehnten, oberen Magensack und dann anschließend eine, wie es zunächst erscheint, verengte Partie, deren unterer Abschnitt sich etwas erweitert. Der zweite Schluck Brei geht neben diesem gefüllten Sporn durch eine zweite Oeffnung nach abwärts und füllt dann den regulären unteren Corpus- und Antrumabschnitt. Verschiedene Aufnahmen, teils gezielt, teils in Rücken- und Bauchlage, zeigen, daß es

Bild 1

sich um einen hypertonischen Magen handelt, der unmittelba an der Majorseite der oberen Schüssel einen lateral- und abwärtsgehenden gestielten divertikelartigen Ansatz hat von der Größe eines kleinen Apfels.

Corpus, Antrum und Bulbus duodeni zeigen eine deutliche Verbreiterung der Schleimhautfalten. Im distalen Magen keine sicheren entzündlichen Veränderungen.

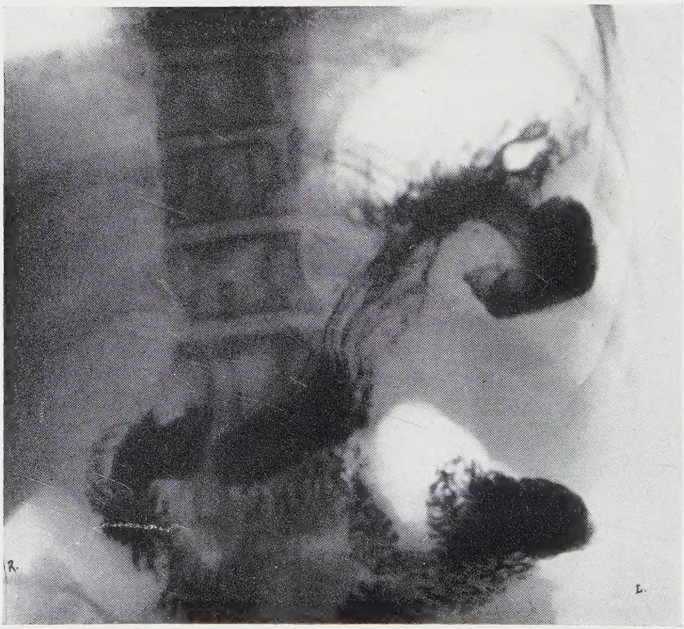

Bild 2

Betrachtet man die in verschiedenen Richtungen angefertigten Aufnahmen näher, so fallen in der Umgebung des pathologischen Sackes und in diesem entzündliche Veränderungen deutlich auf.

er Sack ist unregelmäßig geformt und medianwärts ausgezogen. Auch am daumenbreiten Stiel die Breitäler vor dem Sack abbrechend und eine spitze Ausziehung medianwärts. Der Stiel erweitert sich nicht gleichmäßig zu dem Sack wie bei einem genuinen Divertikel, sondern steht rechtwinklig zu dessen Basis: hier beginnt sofort das kantige Aussehen des Hohlraums.



Bild 3

Der Magen zeigt an der Stelle des Stielabgangs gröbstes wulstiges Relief wie bei katarrhalischen Veränderungen. Am Stiel mehrere Breistraßen, unter diesen eine dichtere, stets auffällig breite. Da diese bei jeder Körperlage und Strahlen-

richtung verschiedene Breiten hat, ein gewundenes Aussehen zeigt, stets dem oberen Teil des Sackes zustrebt, hat man wohl einen gedrehten oder sich mit dem Magen drehenden Stiel in einen fixen Sack hinein anzunehmen. Kontrastierend zu dieser scharfen Breistraße ist das übrige Stielrelief ungeordnet, grob. Die Majorseite des Magenfornix scheint gestrafft.



Bild 4

Alle Bilder zeigen den kantigen, nicht wie sonst bei einem Divertikel gleichmäßig gerundeten Sack, die beschriebenen Ausziehungen und die höckerige Konturierung mit ihrer Wandwulstung, nie geordnete Breistraßen, keine Fältelung. Form und Größe des Hohlraums bleiben konstant, er ist nicht

wegdrückbar, sieht starr aus; ferner zeigt er keine Schichtung von Brei, Sekret und Gas. Peristaltik an ihm nicht beobachtet.

Eine Restaufnahme zeigt besonders deutlich die spitze lange Ausziehung medianwärts, die Deformierung, das kantige Aussehen und die unregelmäßige Wulstung.

Bild 5

Röntgenologisch zusammenfassend mußte man den Befund deuten als: stielgedrehtes großes Divertikel an der großen Curvatur des oberen Magenabschnittes mit sekundärer Gastritis und Perigastritis an Divertikel und Umgebung. Röntgenologisch wurde offengelassen, ob an Stelle der Stiel-

drehung sich größere Schleimhautdefekte befinden, die als Ursache der Anämie in Frage kämen.

Man entschied sich also von den beiden Möglichkeiten, a) eines präformierten Hohlraums mit sekundären entzündlichen Erscheinungen und b) eines erst durch eine Entzündung geschaffenen, für die erstere.

Operation. Chirurgische Klinik Charité Berlin. Professor Nissen. Vorher 300 ccm Bluttransfusion. Äthernarkose. Medianschnitt.

Es wird ein penetrierender riesiger Ulcuskrater festgestellt, der bequem einen Finger passieren läßt. Die Penetration ist erfolgt an die Vorderfläche des Milzhilus und ist gedeckt von oben her durch die Unterfläche des linken Zwerchfells. Es wird deshalb zuerst teils stumpf, teils scharf die Brücke zwischen Zwerchfell und Milz—Magen andererseits durchtrennt. Joden des am Zwerchfell verbliebenen Teils. Hierauf wird unter bewußter weiterer Eröffnung des Geschwürs der Magen aus dem Milzhilus scharf abgelöst, was ohne wesentliche Blutung gelingt, aber einen fünfmarkstückgroßen Milzkapseldefekt hinterläßt, der nach Jodierung mit Netz gedeckt wird. Die Milzgefäße bleiben unverletzt. Hierauf wird die große Curvatur drei Querfinger über das Ulcus nach oben skelettiert, ebenso die Verwachsungen der Hinterwand zwischen Ligaturen durchtrennt. Nach weiterer Skelettierung an großer und kleiner Curvatur bis jenseits des Pylorus wird der Magen samt Ulcus so reseziert, daß scharf oberhalb des Ulcus der Magen durchtrennt wird und damit ein handgroßer Rest des Magens verbleibt. Verschluß des Duodenums mit doppelter Serosaüberschichtungsnaht. Dann wird eine retrokolische Anastomose in fast ganzer Ausdehnung des Magenrestes etwa 25 cm unterhalb des Treitzschen Bandes angelegt und, um jegliche Stauung im zuführenden Schenkel auszu-

schalten, noch eine Braunsche Anastomose hinzugefügt. Schlitznähte. 2 Roinsche Drains in die Gegend des Milzhilus und schichtweiser Bauchdeckenverschluß. Glatte Heilung.

Histologische Untersuchung. (Pathologisches Institut der Charité, Dr. Schmidt.)

Am Rande des Defektes liegt eine schmale nekrotische Zone vor, welche durch alle Magenschichten geht. Nach außen hiervon findet sich eine bindegewebige Verdickung (Sklerose der Submukosa) sowie eine starke entzündliche Bindegewebsvermehrung der Subserosa und des damit verwachsenen Gewebes außerhalb des Magens.

Die Magenschleimhaut ist in der Nähe des Defektes etwas durchblutet und entzündet.

Diagnose: Chronische Entzündung und Sklerose der Submukosa sowie schwielige Perigastritis im Bereiche eines Defektes der Magenwand.

Jetzt soll weiter auf die differenzialdiagnostischen Schwierigkeiten dieses Falles eingegangen und untersucht werden, inwieweit es möglich ist, einen derartigen Fall klinisch und röntgenologisch einwandfrei zu deuten.

Betrachten wir zunächst den Habitus des P., so handelt es sich bei ihm um einen ausgesprochenen Status degenerativus. Durch sein verschlossenes und indolentes Verhalten ist es auch zu erklären, daß die Beschwerden in der Milzgegend, die doch seit drei Jahren bestanden, in zwei Krankenhäusern nicht richtig gewertet wurden, zumal der Appetit gut war, kein Erbrechen bestand und der Stuhl keine Besonderheiten aufgewiesen haben soll.

Ein weiteres bedeutsames Zeichen ist die hochgradige Anämie, die als eine ausgesprochen sekundäre aufzufassen

war, da der Färbeindex unter 1 lag, keine Megaloblasten vorhanden waren und die Erythrozytenresistenz im Bereich des Normalen lag. Es lag am nächsten, diese Anämie durch ein penetrierendes Ulcus zu erklären, wie ja auch in der Röntgendiagnose betont wird, daß im Stiel eventuell vorhandene größere Schleimhautdefekte die Anämie bedingen könnten. Es bestand aber immer die Möglichkeit, daß sowohl die Schmerzen als auch die Anämie durch die fraglos vorhandene schwere chronische Gastritis ausgelöst waren. Auch lag es nahe, bei dem Habitus des P. an Entwicklungsanomalien und Organveränderungen, also hier an ein Divertikel, zu denken.

Daß die Lokalisation keine Handhabe zur Unterscheidung zwischen Ulcus und Divertikel bietet, ist schon oben erwähnt, wenn auch ein Divertikel an der großen Curvatur gewiß noch weit seltener ist als ein Ulcus.

Fassen wir nun das Röntgenbild des pathologischen Hohlraums näher ins Auge, so fallen an diesem besonders die starken entzündlichen Veränderungen auf. Die höckerige Konturierung mit ihren teils spitzen Ausziehungen, das Fehlen geordneter Breistraßen und einer Fältelung im Innern des Sackes und das fast rechtwinklige Ansetzen der Sackbasis an den Stiel sind für ein Divertikel höchst ungewöhnliche Befunde und nur durch entzündliche Prozesse und Verwachsungen zu erklären, desgleichen die Starre, Unveränderlichkeit (Berg) und Unverschieblichkeit des ganzen Bildes.

Barsony, Koppenstein und mit ihnen die meisten Autoren meinen, es bestünde wohl prinzipiell die Möglichkeit einer Stauung und Zersetzung des Divertikelinhalts, einer Diverticulitis und Peridiverticulitis, können aber kein Beispiel für einen solchen Befund anführen. Nicht veränderte Divertikel werden sonst von Åkerlund beschrieben als rundlicher Form, mit wechselndem Füllungs- und Ausspannungsgrad und weicher, beweglicher Kontur; Fehlen eines Infiltrations-

prozesses in der Umgebung. Sie bewahren ihre Rundung infolge der Elastizität der Wand auch während der Entleerung (Beutel). Es handelt sich nach den genannten Autoren beim Divertikel immer um Nebenbefunde, und eventuell auftretende Beschwerden werden durch gleichzeitig vorhandene Ulcera oder anderweitige Erkrankungen hervorgerufen (siehe auch Köntzey).

Von Beutel, Albrecht, Schinz, besonders aber von Gutzeit und Kuhlmann in einer vor kurzem erschienenen Arbeit wird darauf hingewiesen, daß man wohl entzündliche Veränderungen an Magendivertikeln finden kann. Und zwar handelt es sich in den beobachteten, bei Gutzeit auch gastroskopierten Fällen, nicht um eine isolierte Entzündung des Divertikels, sondern um eine allgemeine Gastritis oder Gastroduodenitis mit Beteiligung, ja besonderer Beteiligung, des vorhandenen Divertikels.

Auch Gutzeit fand Wellung der Kontur und unregelmäßige Gestalt des Divertikelsacks. Ferner wurde in einem Fall eine verbreiterte Längsfalte im Divertikelstiel gefunden, was als entzündliche Veränderung angesehen und auch gastroskopisch verifiziert wurde.

Hier sind wir zu der Erscheinung gelangt, die besonders zur Stellung der Diagnose auf Magendivertikel beigetragen hat, nämlich der Zeichnung des Stiels. Es fanden sich ja im Stiel mehrere Breistraßen, von denen eine, die breiteste, einen diagonalen, wie gewundenen Verlauf zeigte. Man mußte bei einem derartigen Befunde an eine Torquierung des Stiels denken. Das Einstrahlen von Schleimhautfalten in den Stiel gilt als eines der Hauptzeichen für Divertikel (Lenarduzzi), wobei aber noch niemals eine Stieldrehung beobachtet oder beschrieben wurde (Barsony und Koppenstein 1932).

Es lag nahe, daran zu denken, daß es hier durch perigastritische Adhäsionen zur Fixation eines präformierten Hohlraums in Torsionsstellung gekommen war.

Noch ungewöhnlicher und ebenfalls noch nie beobachtet ist eine derartige Struktur innerhalb eines Ulcuskraters, wenn sie auch bei einem penetrierenden Ulcus dieser Lokalisation durch narbige Verziehungen immerhin möglich erscheint. Leider war die große Tasche nicht im Relief zu fassen, so daß eine Unterstützung in der Beurteilung durch ausgesprochenes radiäres Zustrahlen entfiel. Auf das Abbrechen der Breistraßen ist nicht viel zu geben. Gutzeit sagt mit Recht, daß es bei allen entzündlichen Prozessen vorkommen kann.

Eine Dreischichtung des Inhalts, wie sie meist als charakteristisch für Divertikel beschrieben wird, aber sich auch bei penetrierenden Ulcera mit größerer Höhlenbildung findet, lag im beschriebenen Falle nicht vor und würde auch zur Klärung nicht beigetragen haben.

Gleichfalls wurde ein Lokalspasmus durch das Gebilde nicht ausgelöst.

Man mußte also rein röntgenologisch bei dem doch immerhin divertikelähnlichen Aussehen des Gebildes an einen entzündlich veränderten, aber präformierten Hohlraum denken.

Nun wird ja auch in der röntgenologischen Literatur des Divertikels (Schinz, Gutzeit, Beutel) die Möglichkeit von Entzündungen der Außenseite, Gangrän, Phlegmone, ja Arrosion von Gefäßen erwähnt. Veränderungen also, wie sie dem Ulcus typisch eigen sind. Damit entfällt aber nicht nur röntgenologisch, sondern sogar chirurgisch und pathologisch anatomisch in derartigen Fällen die Möglichkeit einer Differenzierung beider Prozesse.

Operationsbefund und histologische Diagnose des Defektrandes — sie ähneln denen von Finsterer und Gläßner — geben denn auch nur die Bestätigung eines ulcerösen Produktes, ohne ein Divertikel ausschließen zu können. Da nur die Milz k a p s e l betroffen ist, sind rein perigastrische Veränderungen, Verklebungen wohl denkbar.

Ich fasse also zusammen:

Am zwanglosesten erscheint die Erklärung, daß es sich nicht um ein reines Ulcus, sondern um sekundäre ulceröse Prozesse in einem Divertikel handelt.

LITERATUR.

Röntgenologische Handbücher:

Albrecht, Assmann, Berg, Chaoul-Adam, Schinz.

Åkerlund:

Act. radiol., Bd. 2, 3—10, p. 476 ff.

Barsony und Koppenstein:

Wiener Klin. Wochenschr., 1932, Nr. 36.

Fortschritte auf d. Geb. d. Rö.strahlen, Band 46, 1932, Heft 4.

Beutel:

Fortschr. a. d. Geb. d. Rö.strahlen, Band 41, 1930, Heft 4.

Brückner:

Rö.Praxis, Januar 1931, Heft 2.

V. David:

Act. chir. scand., Band 64/314, 1928.

Finsterer und Gläßner:

Mitt. aus d. Grenzgeb. d. Med. u. Chir., Band 27.

Gutzeit und Kuhlmann:

Deutsch. Arch. f. Klin. Med., Band 173, 1933, Heft 3.

Köntzey:

Zentralbl. f. Chir., 33, Seite 2265.

Koppenstein:
Fortschr. a. d. Geb. d. Rö.strahlen, Band 38, 1928, Heft 5.

Lenarduzzi:
Riv. Radiol. e. Fisica med., 6.
Festschr. Busi Pte., 2 (1931), p. 351—362.

Palugyay:
Rö.Praxis, Februar 1931, Heft 3.

Pendergrass:
Surg. Clin. N. Amer., 11 (1931), 1493—1496.

Radojevic:
Arch. Verdgskrkh., 54 (1933), 155—160.

Rothbart:
Fortschr. a. d. Geb. d. Rö.strahlen (1923/30).

LEBENSLAUF.

Der Verfasser dieser Arbeit, Helmut Engels, evangel. Konfession, wurde am 9. 9. 1908 als Sohn des Röntgenfacharztes Dr. Hermann Engels zu Berlin geboren. Er besuchte das Friedrichs-Werdersche Gymnasium, welches er Herbst 1926 mit dem Zeugnis der Reife verließ, um sich dem Studium der Medizin zu widmen. Er wurde Ostern 1926 an der Albert-Ludwigs-Universität in Freiburg i. Br. immatrikuliert. Nach einem dort verbrachten Semester setzte er das Studium bis zu seinem Abschluß an der Friedrich-Wilhelms-Universität zu Berlin fort. Die ärztliche Vorprüfung bestand er dort am 11. 3. 1929, die ärztliche Prüfung am 17. 12. 1932. Während des praktischen Jahres war der Verfasser an der 1. Med. Klinik und Poliklinik der Charité Berlin tätig.